

# Unser Konzept zur Korrektur der überprojizierten Nasenspitze

**Autoren** \_ Dr. Jacqueline Eichhorn-Sens, Stuttgart und Berlin; Prof. Dr. Wolfgang Gubisch, Stuttgart

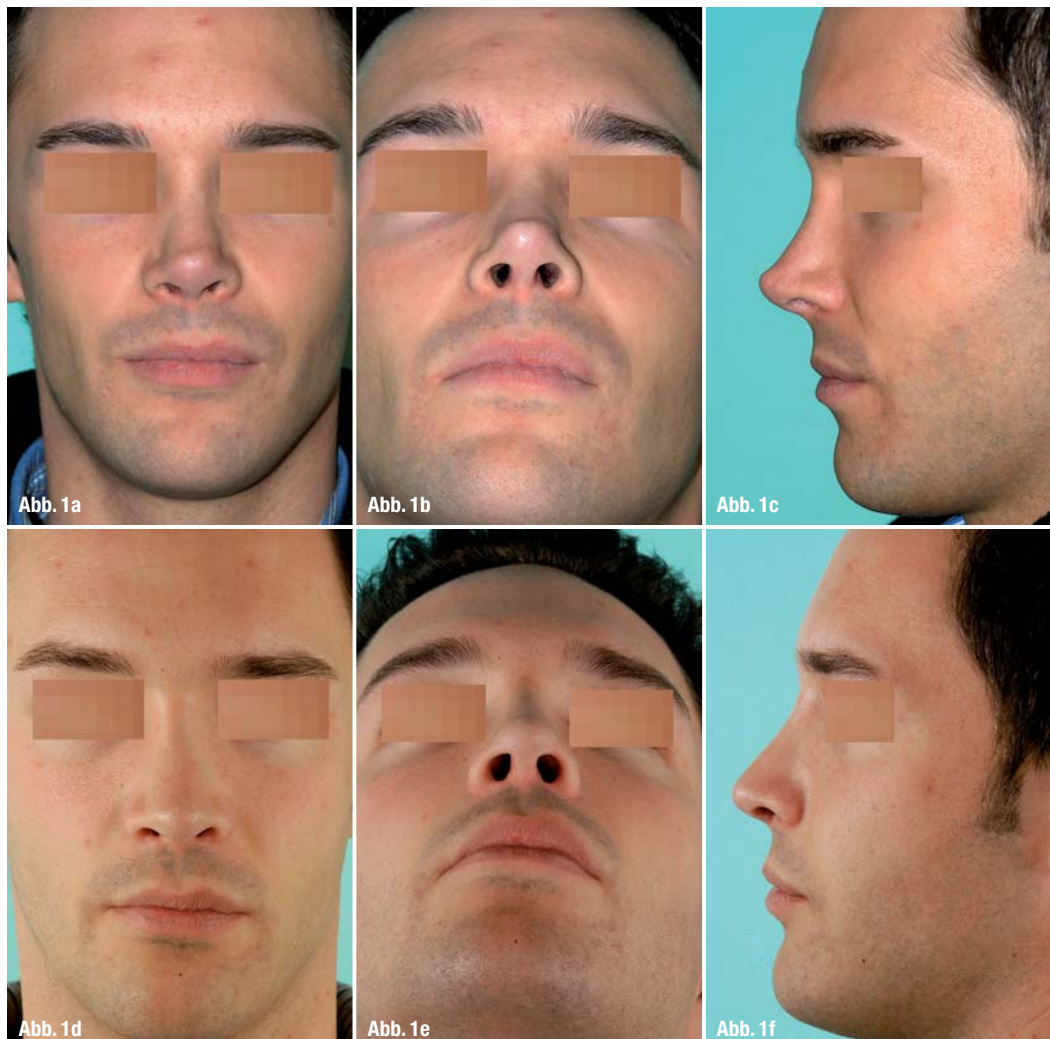**„Eine Überprojektion der Nasenspitze“** kann isoliert auftreten, aber auch mit einem überhöhten Nasenrücken kombiniert sein (dann spricht man von einer Rhinomegalie). In unserer Sprechstunde werden wir immer wieder mit Patienten konfrontiert, die den Wunsch hatten, sich „die Nase verkleinern“ zu lassen, jedoch mit dem Operationsergebnis unzufrieden sind. Häufig war eine „Höckernase“ das vermeintliche Problem. Der Höcker wurde abgetragen, die Projektion der Nasenspitze aber nicht angepasst, das heißt, es bestand eigentlich eine Rhinomegalie, bei der sowohl Nasenrücken als auch Nasenspitze überprojiziert sind.

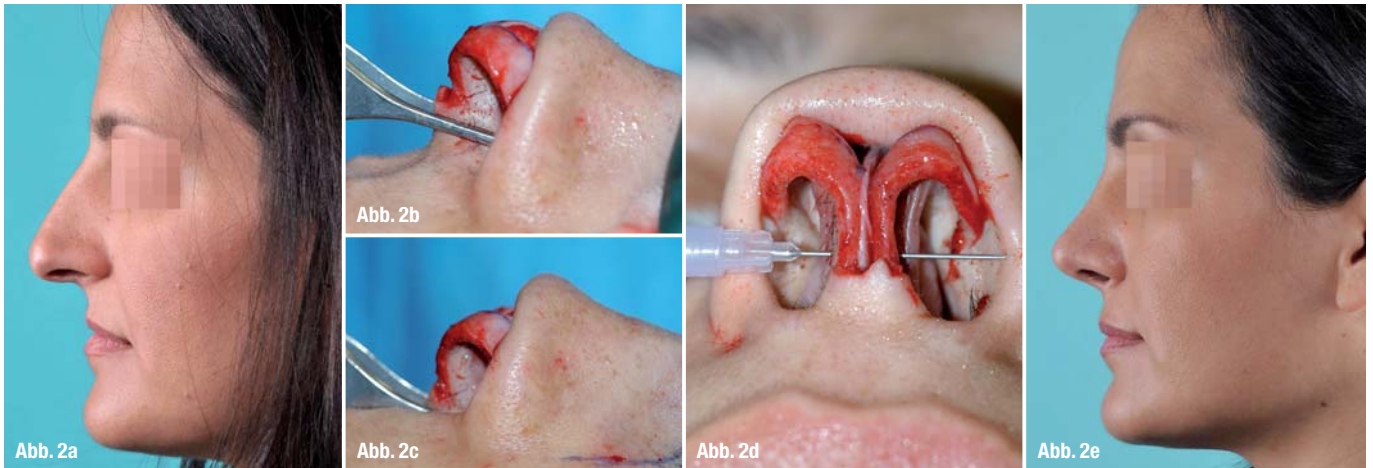
Somit kommt es zwangsläufig zu einer Diskrepanz zwischen der Höhe des neuen Nasenrückens und der unveränderten Nasenspitze. Für ein harmonisches Ergebnis muss daher auch die Projektion der Nasenspitze angepasst werden (Abb. 1a–f). Eine Verkleinerung der Nasenspitze muss bereits im Vorfeld einer ästhetischen Nasenkorrektur gut geplant sein. Technisch ist eine Deprojektion nur durch eine Höhenreduktion des Knorpelgerüsts zu realisieren, denn es gilt Sheen's Grundsatz: „What is seen from outside depends on the underlying structure“.<sup>10</sup> In der Literatur finden sich zahlreiche Publikationen,

**Abb. 1a–c** \_ Nach zwei Voroperationen bei ursprünglicher Rhinomegalie. Die Nasenspitze wurde nicht ausreichend berücksichtigt und springt nahezu aus dem Gesichtprofil. Der Nasenrücken ist zu stark erniedrigt.

**Abb. 1d–f** \_ Ein Jahr nach der Korrektur der überprojizierten Nasenspitze mit medialer Sliding-Technik beidseits. Der Nasenrücken wurde durch homologe Faszie erhöht.

Abbildungen 1a–f mit freundlicher Genehmigung von Springer Science+Business Media: HNO, Die Sliding-Technik – eine präzise Methode zur Korrektur der überprojizierten Nasenspitze, 57(12), 2009, 1262–72, Eichhorn-Sens J, Gubisch W.





die sich den verschiedensten Techniken zur Deprojektion der Nasenspitze widmen. Die einzelnen Methoden unterscheiden sich jedoch sehr in der Exaktheit und Reproduzierbarkeit der operativen Ergebnisse. Bereits im Jahr 1845 beschreibt Dieffenbach eine Methode zur Verkleinerung der Nasenspitze. Er bediente sich einer kreuzförmigen Exzision von Knorpel inklusive Haut.<sup>3</sup>

Jacques Joseph bietet 1931 gleich mehrere Methoden zur „Zurücksetzung der abnorm prominenten Nasenspitze“ an, darunter eine rechteckige allschichtige Exzision aus dem Septum inklusive der knorpeligen Strukturen der Columella unter Schonung der äußeren Haut.<sup>9</sup>

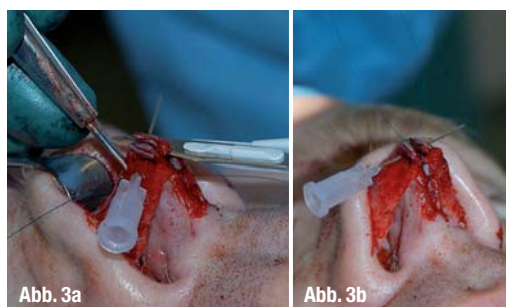
Ein Meilenstein in der Chirurgie der Nasenspitze ist gewiss Goldmans Artikel aus dem Jahr 1957.<sup>6</sup> Die beschriebene Technik – von Goldman als universelle Technik zur Nasenspitzenkorrektur angesehen – ist unter der Bezeichnung „Vertical dome division“ bekannt. Dieser Name wurde jedoch erst in den 1980er-Jahren durch Simons in die Literatur eingeführt.<sup>11,2</sup> Die „Vertical dome division“-Technik ermöglicht sowohl eine Erhöhung der Projektion als auch eine Deprojektion. In der ursprünglichen Beschreibung dieser Technik wurde allerdings nicht nur der Knorpel, sondern auch die vestibuläre Haut im Dom durchtrennt. Dieses Vorgehen ist heutzutage jedoch obsolet. Die „Vertical dome division“-Technik ist heutzutage nur noch bei Patienten mit dicker Nasenspitzenhaut eine Option. Die Einführung des Tripod-Konzeptes durch Anderson in den 1960er-Jahren<sup>1</sup> führte zu einer außerordentlichen Erleichterung des Verständnisses über die Veränderung der Nasenspitzenprojektion. Die posterioren Elemente bezeichnen dabei die Crura lateralia, das anteriore Element die Columella mit den beiden Crura medialis. Eine Verkürzung des anterioren Elementes führt zu einer verminderten Projektion und einer Derotation, die Verkürzung der posterioren Elemente unterstützt dagegen die Kranialrotation, vermindert aber ebenfalls die Projektion.

Im Folgenden sollen die Methoden, die sich in unseren Händen zur Korrektur der überprojierten Nasen-

spitze bewährt haben, dargestellt werden: Wir verwenden einen offenen Zugang, da dieser eine gute Übersicht über die zu reduzierenden Strukturen und damit ein präzises seitengleiches Arbeiten erlaubt. Zudem können kleine Deformitäten, die häufig am Übergang vom Crus mediale zum Crus intermedium auftreten, durch das offene Vorgehen erkannt und korrigiert werden. Bei korrekter Führung des Hautschnittes und sorgfältiger Naht im Bereich der Columella können wir durch die äußere Narbe, die in der Regel sehr fein und unauffällig wird, keinen Nachteil des offenen Zugangs gegenüber der geschlossenen Vorgehensweise sehen.

### „Push-down“-Technik

Ist das Ausmaß der gewünschten Deprojektion eher gering und die Nasenscheidewand ausreichend lang, bietet sich eine „Push-down“-Technik an (Abb. 2a–e). Die Crura medialis werden dabei nach kaudal geführt („Push-down“) und in der gewünschten Position an der Septumvorderkante zunächst mit einer Kanüle fixiert (Abb. 2b–d). Die definitive Befestigung erfolgt mit feinem nicht resorbierbarem Nahtmaterial an der Septumvorderkante. Die Rotation der Nasenspitze wird bei alleiniger „Push-down“-Technik nicht verändert. Verändert man die Rotation der Crura medialis aber in Kombination mit einer „Tongue-in-Groove“-Technik, kann auch entsprechender Einfluss auf die Rotation der Nasenspitze genommen werden (Abb. 2e).



**Abb. 2a-e a:** Sowohl Nasenspitze als auch Nasenrücken sind überprojiert.

**Abb. 2b, c:** „Push-down“ der Crura medialis.

**Abb. 2d:** Fixation der Crura medialis auf der Septumvorderkante im Sinne einer Tongue-in-Groove-Technik und Verändern der Rotation.

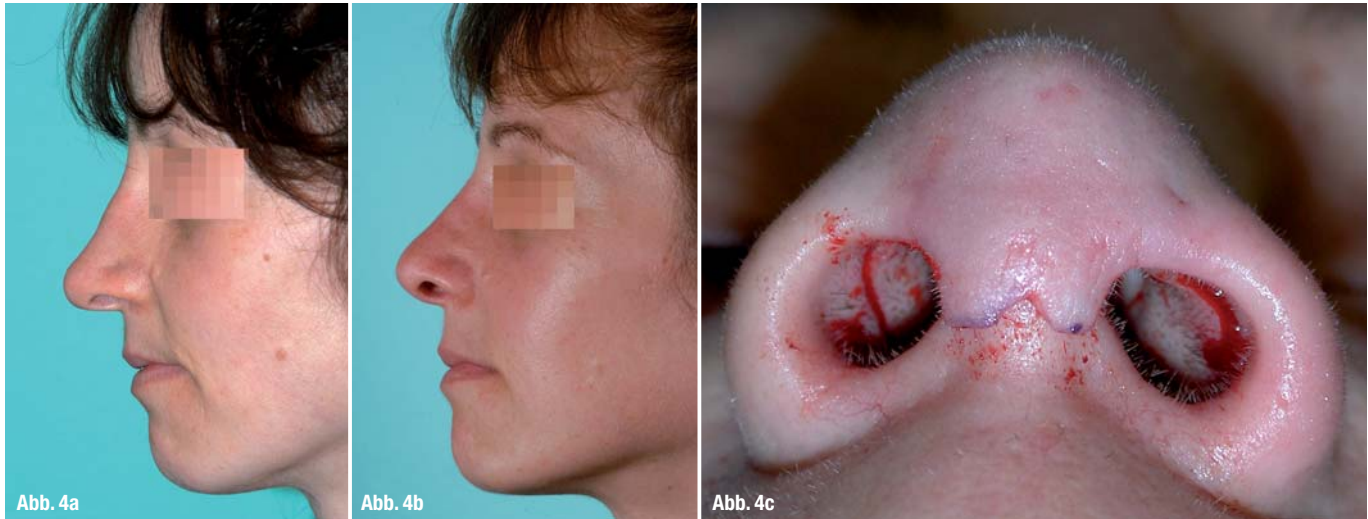**Abb. 2e:** Postoperatives Ergebnis.

Abbildungen 2a–e mit freundlicher Genehmigung von ecomed Medizin – Verlagsgruppe Hüthig Jehle Rehm GmbH aus dem Beitrag: Eichhorn-Sens J, Gubisch W. Ästhetische Chirurgie der Nasenspitze. In: Ästhetische Chirurgie, 23. Erg. lfg. 4/10, Hrsg. von Heimburg D, Lemperle G, ecomed Medizin, Verlagsgruppe Hüthig Jehle Rehm GmbH 2010

**Abb. 3a** Nachdem die Flügelknorpel vertikal im Dom durchtrennt wurden, werden die Knorpelenden miteinander vernäht und es resultiert eine Projektionserhöhung.

**Abb. 3b** Durch Trimmen der Knorpelenden wird die Projektion erniedrigt.





**Abb. 4a** \_ Nach drei Voroperationen auswärts ist die Nasenspitze noch immer überprojiziert.

**Abb. 4b** \_ Ein Jahr nach der Korrektur. Durch eine beidseitige laterale Sliding-Technik wurde sowohl eine Deprojektion als auch eine Kranialrotation der Nasenspitze erreicht.

**Abb. 4c** \_ Der dabei entstandene Hautüberschuss im Bereich der Columella wird sorgfältig reseziert.

### „Vertical dome division“-Technik

Wir verwenden die „Vertical dome division“-Technik nur bei Patienten mit sehr dicker seborrhöischer Haut. Bei dünner Nasenspitzenhaut ist diese Technik kontraindiziert, da sich die kantigen Knorpelenden später (oft erst nach Jahren) scharf durch die Haut hindurch abzeichnen können, die Dome stehen sehr eng und es kann zu einem Kollaps der Crura lateralia („pinched nose“) kommen.<sup>12</sup> Zur Projektionserhöhung werden die Flügelknorpel nach Durchtrennung im Dom miteinander vernäht (Abb. 3a). Durch Trimmen der Knorpelenden kann eine Deprojektion erreicht werden (Abb. 3b). Das exakte Ausmaß von Deprojektion und Derotation im Vorfeld zu kalkulieren ist jedoch nur schwer möglich.

### Mediale und laterale Sliding-Techniken

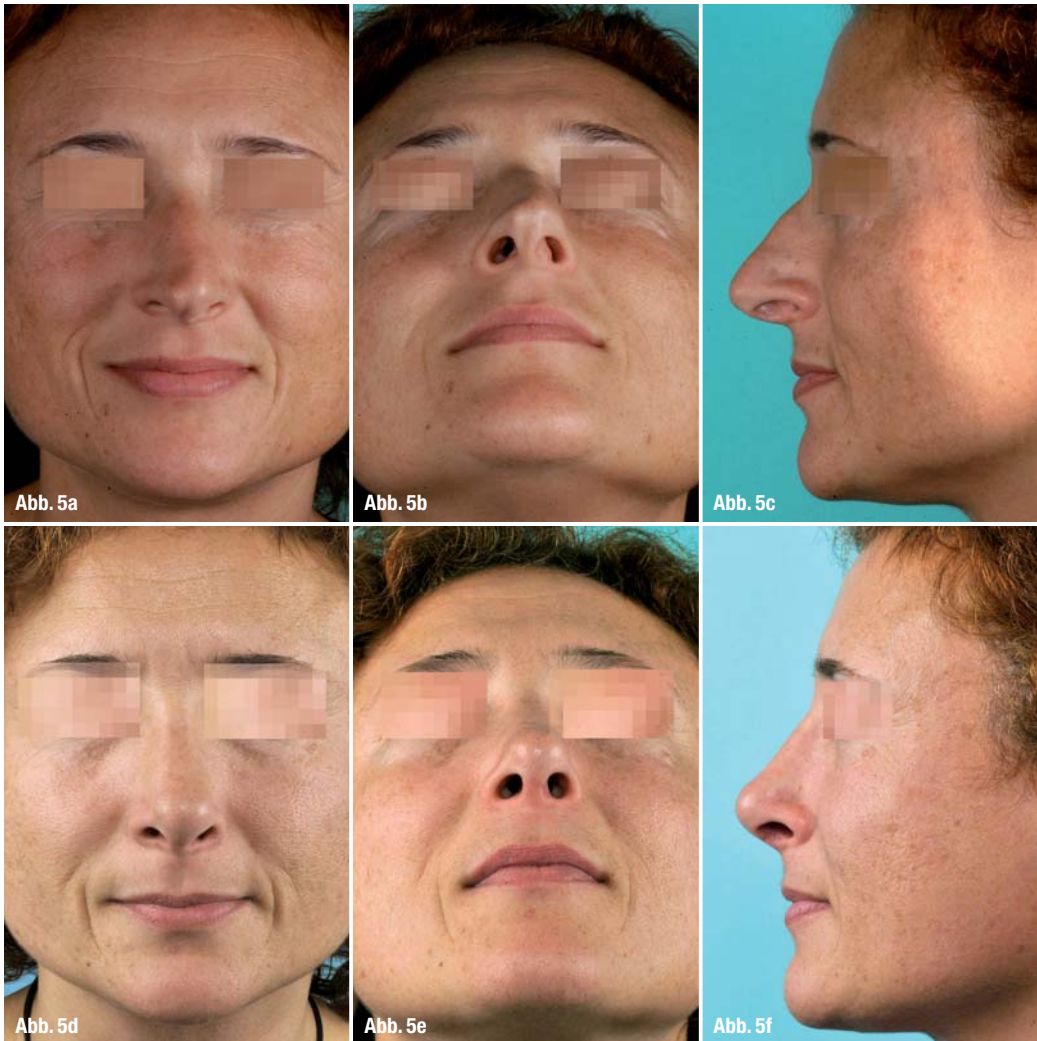Mithilfe der Sliding-Techniken, die sich das Tripod-Konzept zunutze machen, kann das Ausmaß der Deprojektion im Vorfeld genau geplant und zusätzlich Einfluss auf die Rotation der Nasenspitze genommen werden.<sup>7</sup> Die zu reduzierenden Strukturen werden mit diesen Techniken nicht geschwächt, sondern im Gegenteil verstärkt und stabilisiert. Je nach individuellem Befund kann man ein mediales oder laterales Sliding ausführen. Wenn in einzelnen Fällen ein laterales oder ein mediales Sliding für sich alleine nicht ausreicht, um eine adäquate Deprojektion zu erhalten, ist auch eine Kombination beider Varianten möglich. In diesem Fall summiert sich der Effekt auf die Deprojektion. Hat man das Tripod-Konzept nach Anderson verinnerlicht, ist die Wirkungsweise der Sliding-Techniken einfach herzuleiten. Beide, mediales und laterales Sliding, bewirken eine Deprojektion der Nasenspitze. Gleichzeitig bewirkt das mediale Sliding eine Kaudalrotation, während es durch das la-

terale Sliding zu einer Kranialrotation der Nasenspitze kommt (Abb. 4a, b).

Wir führen die Sliding-Techniken folgendermaßen aus: Nach Darstellung der Flügelknorpel und eventuell einer sparsamen Resektion der zephalen Anteile des Crus laterale wird der Dom markiert. Beim lateralen Sliding erfolgt eine zweite Markierung lateral nach 10 mm und abhängig vom gewünschten Ausmaß der Deprojektion eine dritte Markierung nach 15–18 mm. Beim medialen Sliding erfolgt die zweite Markierung kaudal nach 5–6 mm und eine dritte nach 10–12 mm, wiederum abhängig von der gewünschten Deprojektion des knorpeligen Gerüsts. Die vestibuläre Haut wird jeweils vom Crus laterale bzw. Crus mediale separiert und der Knorpel auf Höhe der zweiten Markierung durchtrennt. Die Knorpelenden lässt man dann bis zur dritten Markierung überlappen und fixiert die gewünschte Position mit feinen Nähten. Jedes Sliding-Manöver verändert die Nasenspitzenkonfiguration, da die Dome zwangsläufig verbreitert werden. Diese werden daher durch transdomale Nähte konfiguriert. Mit der Anlage einer Spanningssuture durch beide Crura lateralia kann das Flaring, also die Wölbung der lateralen Flügelknorpel nach außen, kontrolliert werden. Kombiniert man diese Naht durch Fixation am Oberrand des Septums (tip suspension suture) verhindert man ein späteres Absinken der Nasenspitze. Möglicherweise muss nach der Verkleinerung des Knorpelgerüsts ein größerer Hautüberschuss im Bereich der Columella korrigiert werden (Abb. 4c).

Mit dem medialen Sliding wird der vordere Pfeiler im Tripod-Konzept verstärkt, denn die medialen Flügelknorpel werden praktisch gedoppelt. In diesen Fällen kann häufig auf das Einsetzen eines Columella-Struts verzichtet werden. Beim lateralen Sliding empfiehlt sich zur Verstärkung des anterioren Pfeilers dagegen der Einsatz eines Columella-Struts.

Das mediale Sliding bietet zudem die Möglichkeit, gleichzeitig kleine Malformationen am Übergang



**Abb. 5a–c**\_ Rhinomegalie Höcker-Schiefnase, Asymmetrie der überprojizierten Nasenspitze, Septumdeviation mit Subluxation der Septumvorderkante.

**Abb. 5d–e**\_ Postoperatives Ergebnis nach sechs Monaten. Deprojektion der Nasenspitze durch laterales Sliding beidseits. Die Nasenspitzenasymmetrie wurde durch Verkürzung des linken Crus laterale mittels medialer Sliding-Technik korrigiert. Der sich ergebende Hautüberschuss an der Columella wurde reseziert. Extrakorporale Septumplastik, Erniedrigen des Nasenrückens und Korrektur der Schiefnase durch laterale, transversale und paramediane Osteotomien.

vom Crus mediale zum Crus intermedius zu korrigieren.<sup>8</sup>

Bietet sich aufgrund der Länge der medialen Flügelknorpel eine Deprojektion durch ein mediales Sliding an, ist dabei aber keine Kaudalrotation der Nasenspitze erwünscht, kann man die Achse der Flügelknorpel beim Sliding, anstatt wie üblich parallel, kranialgerichtet anlegen. Dadurch entsteht ein kleiner anteriorer Knorpelüberschuss am domnahen Ende, der reseziert wird. In der Folge der Achsveränderung erhält man statt der Rotation nach kaudal eine Kranialrotation der verkürzten Flügelknorpel. Umgekehrt ist eine Achsveränderung auch beim lateralen Sliding möglich. Anstatt der üblichen Kranialrotation kann man dann eine Kaudalrotation erreichen.<sup>4</sup>

In einer retrospektiven Untersuchung von 271 Patienten konnten wir zeigen, dass es sich bei den Sliding-Techniken um sichere, präzise und effektive Methoden zur Korrektur der überprojizierten Nasenspitze handelt, mit denen stabile Langzeitresultate erzielt werden können (Abb. 5).<sup>5</sup>

Die Korrektur einer überprojizierten Nasenspitze bleibt eine Herausforderung. Die Wahl der Technik richtet sich immer nach dem individuellen Befund

und dem Ziel der Operation. Entscheidend für den Erfolg der Nasenspitzenkorrektur ist eine adäquate präoperative Analyse und exakte Planung der Operation, damit mit den zur Verfügung stehenden Techniken ein stets auf das individuell vorliegende Problem abgestimmtes Konzept erstellt werden kann.

### Zusammenfassung

Die Korrektur einer überprojizierten Nasenspitze ist immer eine Herausforderung, die einer genauen präoperativen Analyse und Planung sowie einer exakten Durchführung bedarf. Oft wird eine überprojizierte Nasenspitze gemeinsam mit einem überhöhten Nasenrücken (Rhinomegalie) angetroffen, sie kann aber auch isoliert vorkommen. Um eine überprojizierte Nasenspitze zu verkleinern, muss das darunterliegende Knorpelgerüst verkleinert werden. In der Literatur findet man eine große Auswahl an Korrekturverfahren, die sich vor allem in der Exaktheit und Reproduzierbarkeit der operativen Ergebnisse unterscheiden. Wir stellten unser Konzept zur Korrektur der überprojizierten Nasenspitze vor.

_Autoren	face
	
<p><b>Dr. Jacqueline Eichhorn-Sens</b>  <b>Prof. Dr. Wolfgang Gubisch</b>                  Klinik für Plastische Gesichtschirurgie                  Ärztlicher Direktor:                  Prof. Dr. W. Gubisch                  Marienhospital Stuttgart                  Böheimstr. 37                  70199 Stuttgart</p>	
<p><b>Kontakt</b>                  Privatpraxis Dr. Jacqueline Eichhorn-Sens                  Rykestr. 43                  10405 Berlin                  Tel.: 0 30/20 28 81 61                  E-Mail:                  info@dr-eichhorn-sens.de</p>	

**ZWP online**

Die Literaturliste zu diesem Beitrag finden Sie unter [www.zwp-online.info/fachgebiete/cosmetic\\_dentistry](http://www.zwp-online.info/fachgebiete/cosmetic_dentistry)